Ткань – система клеток и внеклеточных структур, сходных по происхождению, строению, расположению и функциям

КЛЕТКИ И ТКАНИ ОРГАНИЗМА

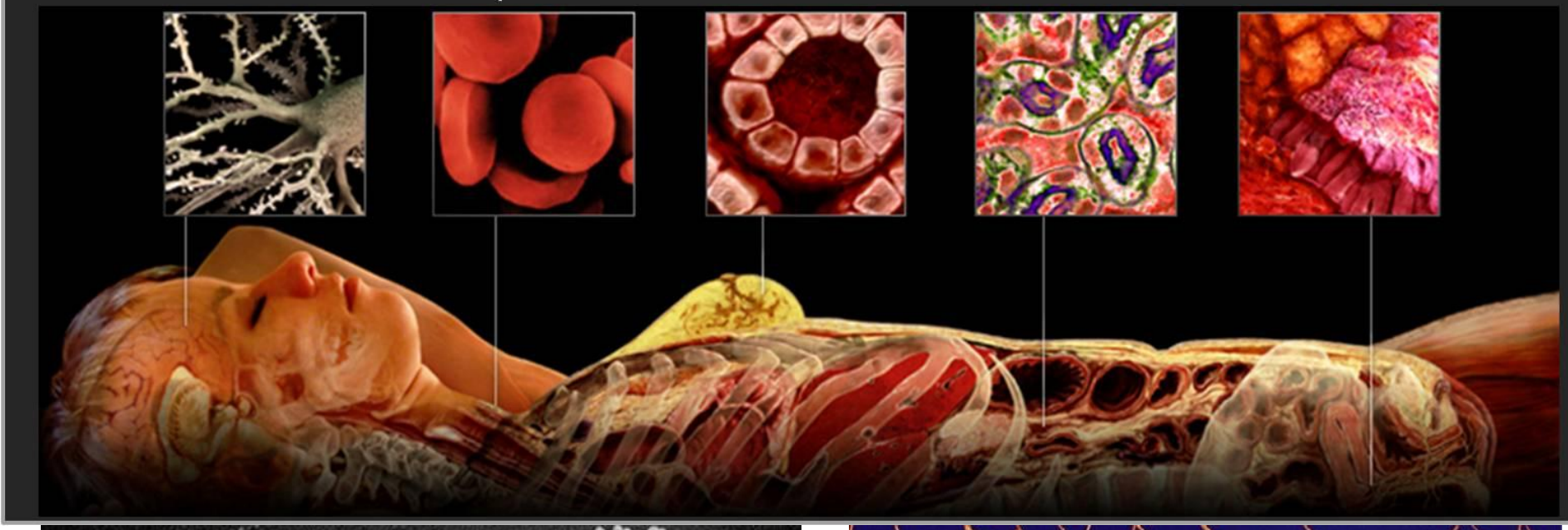

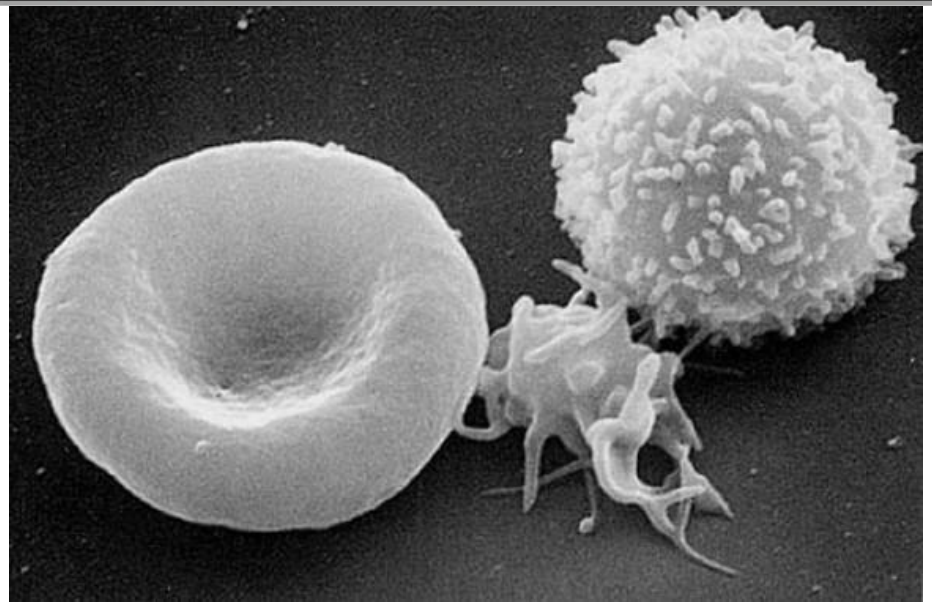

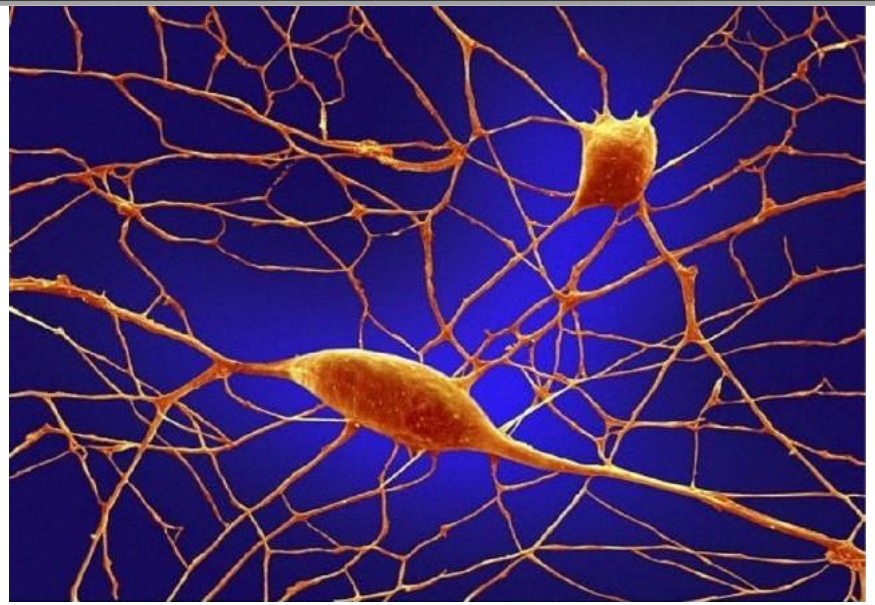

ЭПИТЕЛИАЛЬНАЯ ТКАНЬ. Эпителии покрывают поверхность тела, серозные полости тела, внутреннюю и наружную поверхности многих внутренних органов, образуют секреторные отделы и выводные протоки экзокринных желез. Эпителий представляет собой пласт клеток, под которым есть базальная мембрана.

ПРИЗНАКИ ЭПИТЕЛИАЛЬНОЙ ТКАНИ

- Клетки располагаются пластами
- Имеется базальная мембрана
- Клетки тесно связаны друг с другом
- Клетки обладают полярностью (апикальная и базальная части)
- Отсутствие кровеносных сосудов
- Отсутствие межклеточного вещества
- Высокая способность к регенерации

Функции:

- Защитная
- Всасывающая

Среди эпителиальных тканей различают: **однослойный плоский (эндотелий сосудов), однослойный кубический (почечные канальцы), однослойный цилиндрический (поверхность желудка), мерцательный эпителий (воздухоносные пути), многослойный ороговевающий (эпидермис), многослойный неороговевающий (слизистая рта), железистый эпителий (железы внешней и внутренней секреции).**

Покровный эпителий бывает однослой… …орядными клетками.

Одн… эп…

Плоский

Ку…

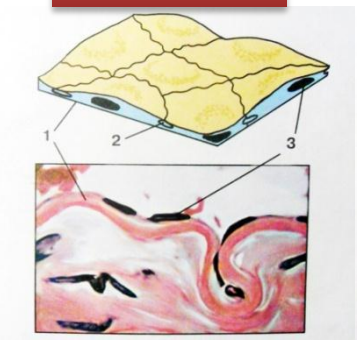



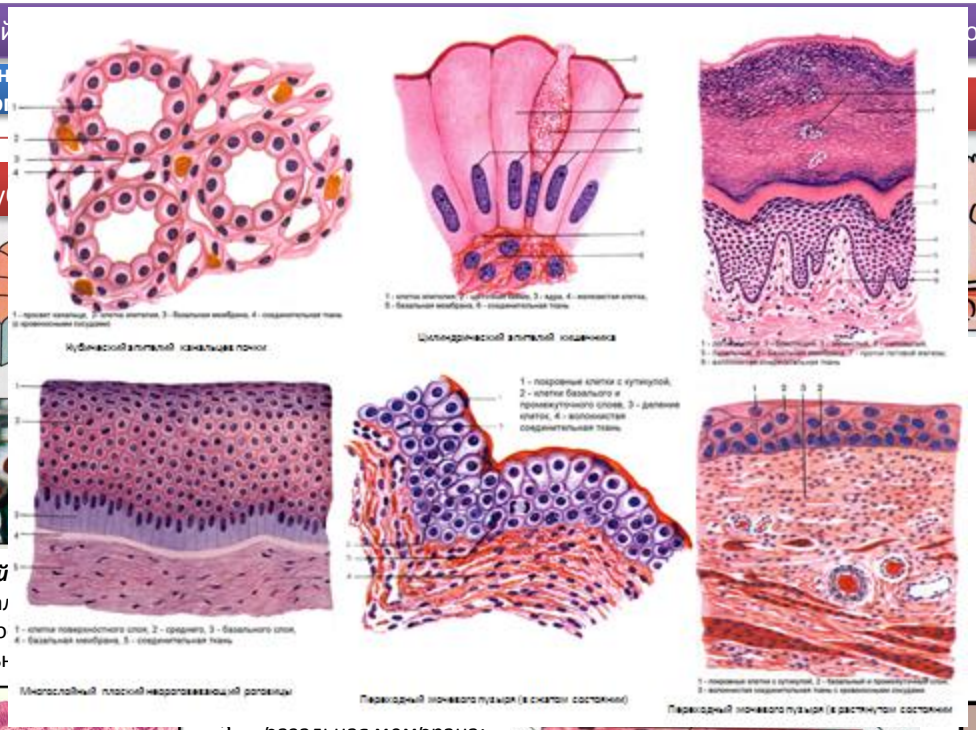

Псевдомногослойный эпителий:



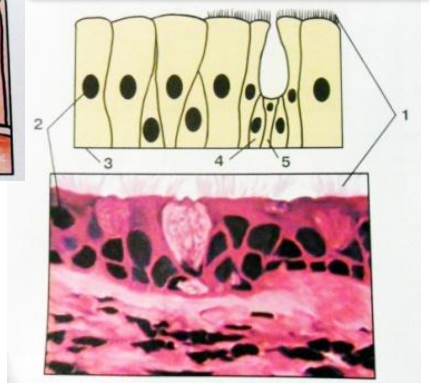

Плоский эпителий:
1 – базальная мембрана;
2 – протоплазматические мостики;
3 - центральное дисковидное ядро

Кубический
1 — центра…
сферическо…
2 — базальн…

1— реснички;
2— ядро;
3— базальная мембрана;
4— поддерживающая клетка;
5— клетка, секретирующая слизь

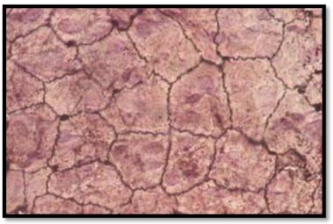

Железистый эпителий
Функция - секреторная

2 — базальная мембрана;
3— бокаловидная клетка

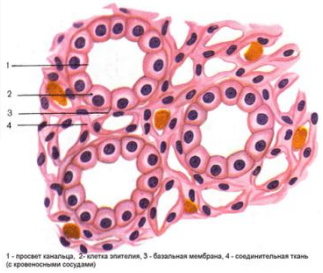

Многослойный эпителий:
1— чешуйка;
2— кубические клетки;
3— базальная мембрана;
4— зародышевый слой

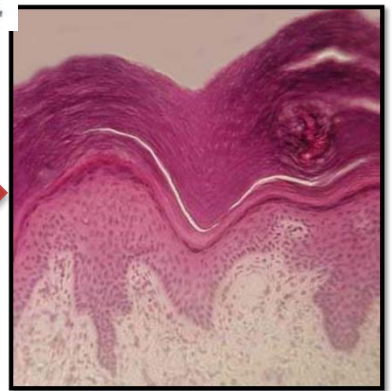

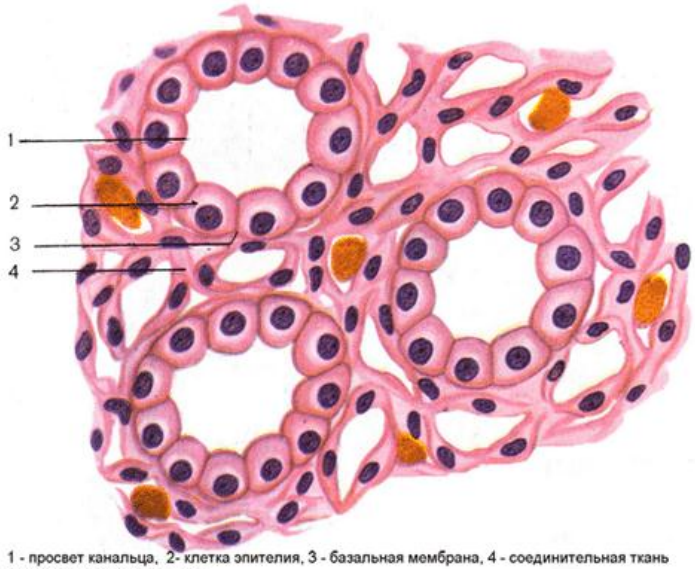

1 - просвет канальца, 2- клетка эпителия, 3 - базальная мембрана, 4 - соединительная ткань (с кровеносными сосудами)

Кубический эпителий канальцев почки

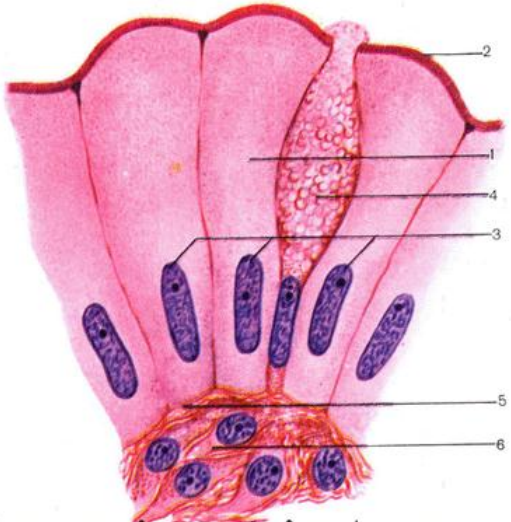

1 - клетка эпителия, 2 - щеточная кайма, 3 - ядра, 4 - железистая клетка, 5 - базальная мембрана, 6 - соединительная ткань

Цилиндрический эпителий кишечника

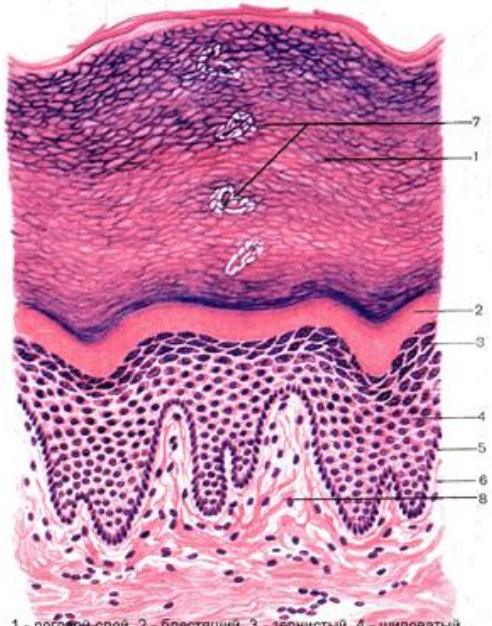

1 - роговой слой, 2 - блестящий, 3 - зернистый, 4 - шиповатый, 5 - базальный, 6 - базальная мембрана, 7 - проток потовой железы, 8 - волокнистая соединительная ткань

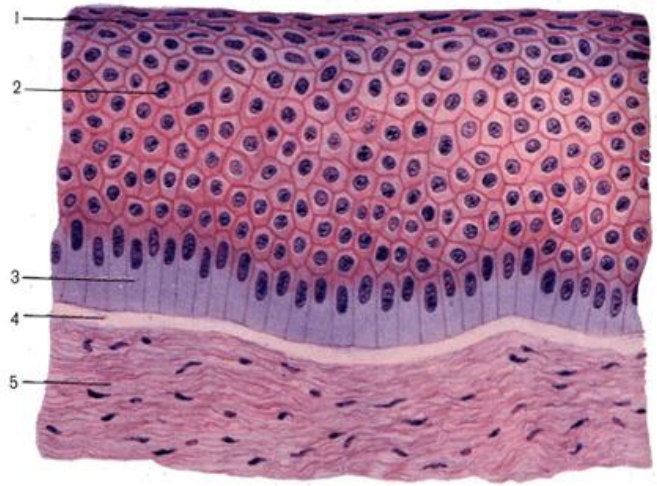

1 - клетки поверхностного слоя, 2 - среднего, 3 - базального слоя, 4 - базальная мембрана, 5 - соединительная ткань

Многослойный плоский неороговевающий роговицы

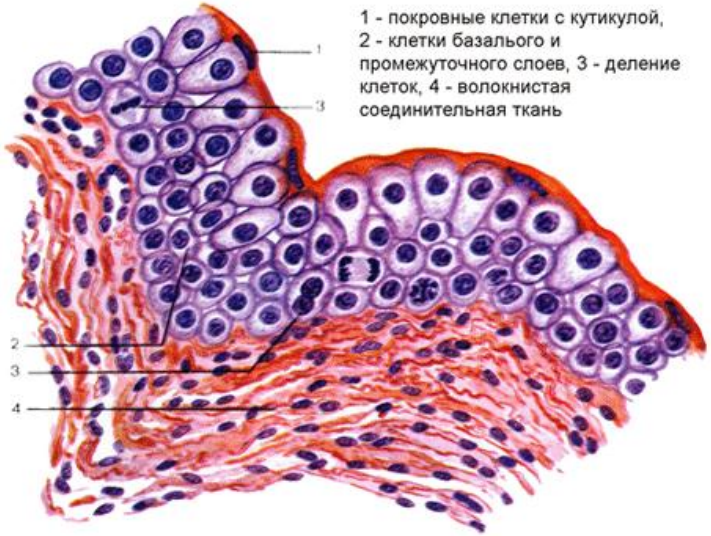

1 - покровные клетки с кутикулой, 2 - клетки базального и промежуточного слоев, 3 - деление клеток, 4 - волокнистая соединительная ткань

Переходный мочевого пузыря (в сжатом состоянии)

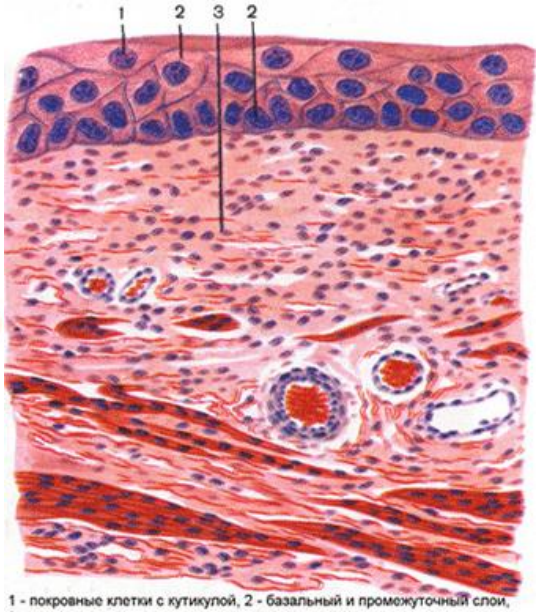

1 - покровные клетки с кутикулой, 2 - базальный и промежуточный слои, 3 - волокнистая соединительная ткань с кровеносными сосудами

Переходный мочевого пузыря (в растянутом состоянии

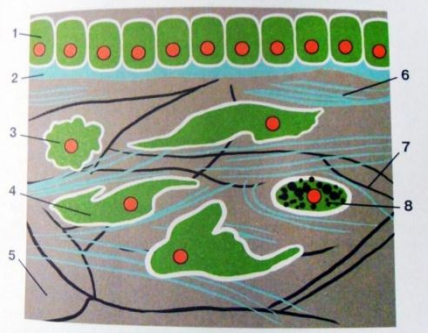

Соединительная ткань:

1— слой эпителиальных клеток;
2— базальная мембрана;
3— макрофаг;
4— фибробласт;
5— гликозаминогликаны;
6— коллагеновые волокна;
7— эластические волокна;
8— тучная клетка

СОЕДИНИТЕЛЬНАЯ ТКАНЬ

Ткань, развивающаяся из мезодермы и выполняющая следующие функции:

- опорную (костная и хрящевая),
- трофическую (жировая и лимфа),
- защитную (лимфоидная и кровь).
- Клетки не прилегают друг к другу.
- Много межклеточного вещества.
- Отличается большим разнообразием клеток.

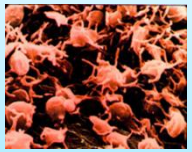

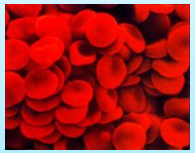

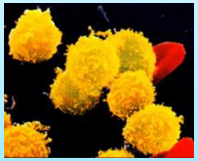

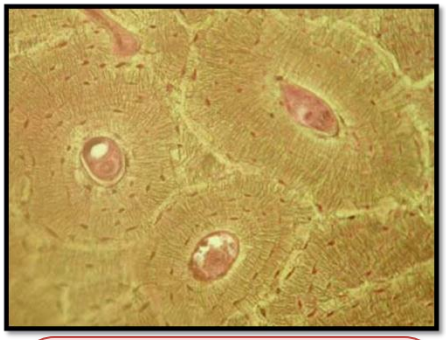

КОСТНАЯ ТКАНЬ

Расположение:

•скелет

Функции:

•Опорная
•Защитная
•кроветворная

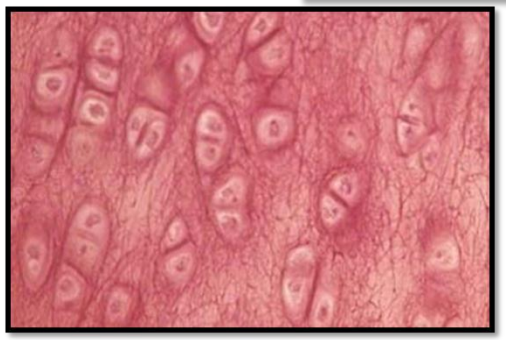

ХРЯЩЕВАЯ ТКАНЬ

Расположение:

•Скелет, органы дыхания, ушная раковина

Функции:

•опорная
•защитная

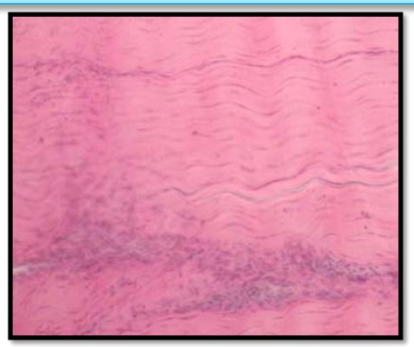

ВОЛОКНИСТАЯ ТКАНЬ

Расположение:

•Связки, сухожилия, дерма, прослойки между органами

Функции:

•Опорно-защитная

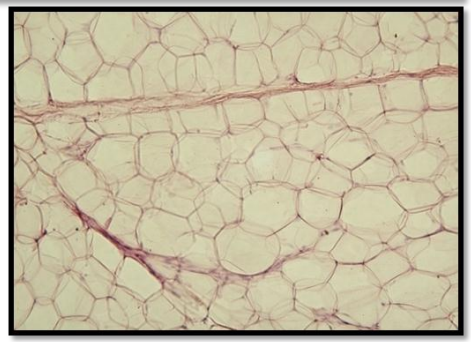

ЖИРОВАЯ ТКАНЬ

Расположение:

•Подкожная клетчатка, между внутренними органами

Функции:

•Запасающая
•защитная

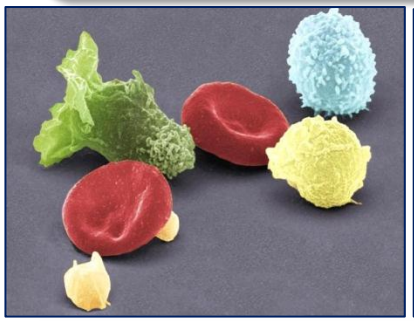

КРОВЬ

Расположение:

•Полости сердца и кровеносных сосудов

Функции:

•Дыхательная
•Транспортная
•Защитная

Волокна сухожилия

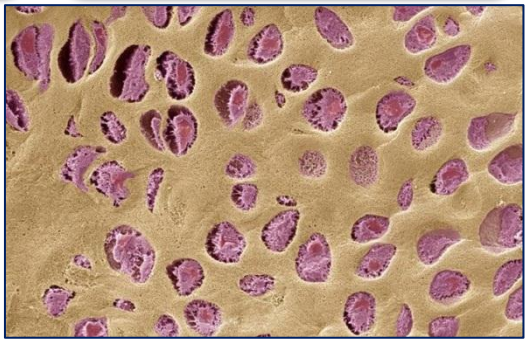

Гиалиновый хрящ

Соединительная ткань

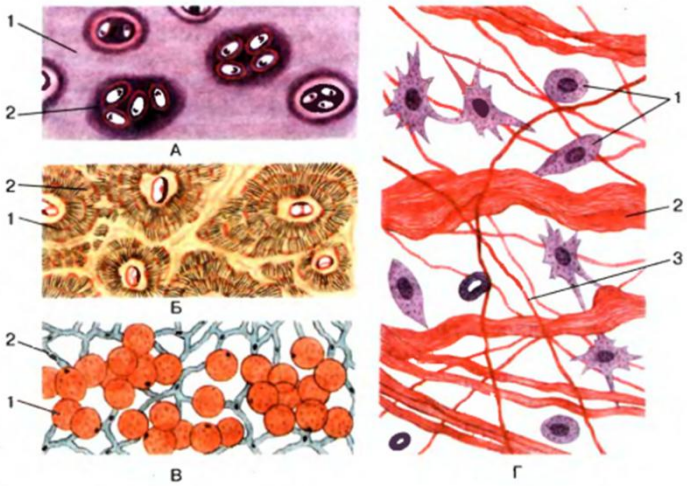

Рис. 14. *Соединительные ткани:*
А — *хрящ:* **1** — *неклеточное вещество;* **2** — *клетки;* **Б** — *кость:* **1** — *костные клетки;* **2** — *неклеточное вещество в форме пластинок. Их ряды выстилают полости, в которых проходят сосуды и нервы. Костные пластинки расположены в несколько рядов, радиально, по их периметру находятся клетки;* **В** — *жировая ткань:* **1** — *клетки;* **2** — *эластические волокна;* **Г** — *рыхлая соединительная ткань:* **1** — *клетки;* **2** — *коллагеновые волокна;* **3** — *эластические волокна*

Хрящевая ткань ушной раковины

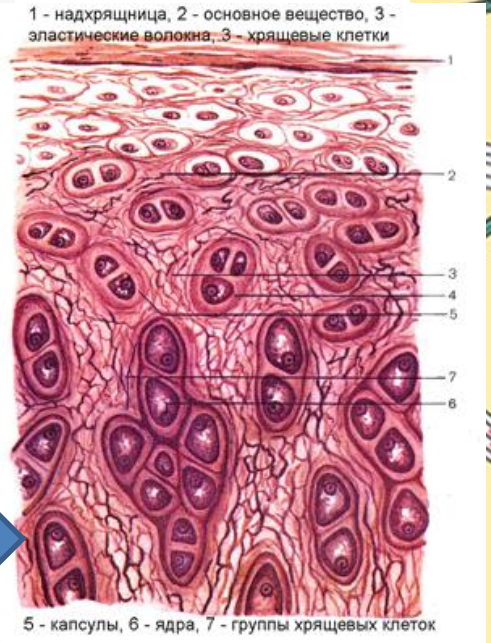

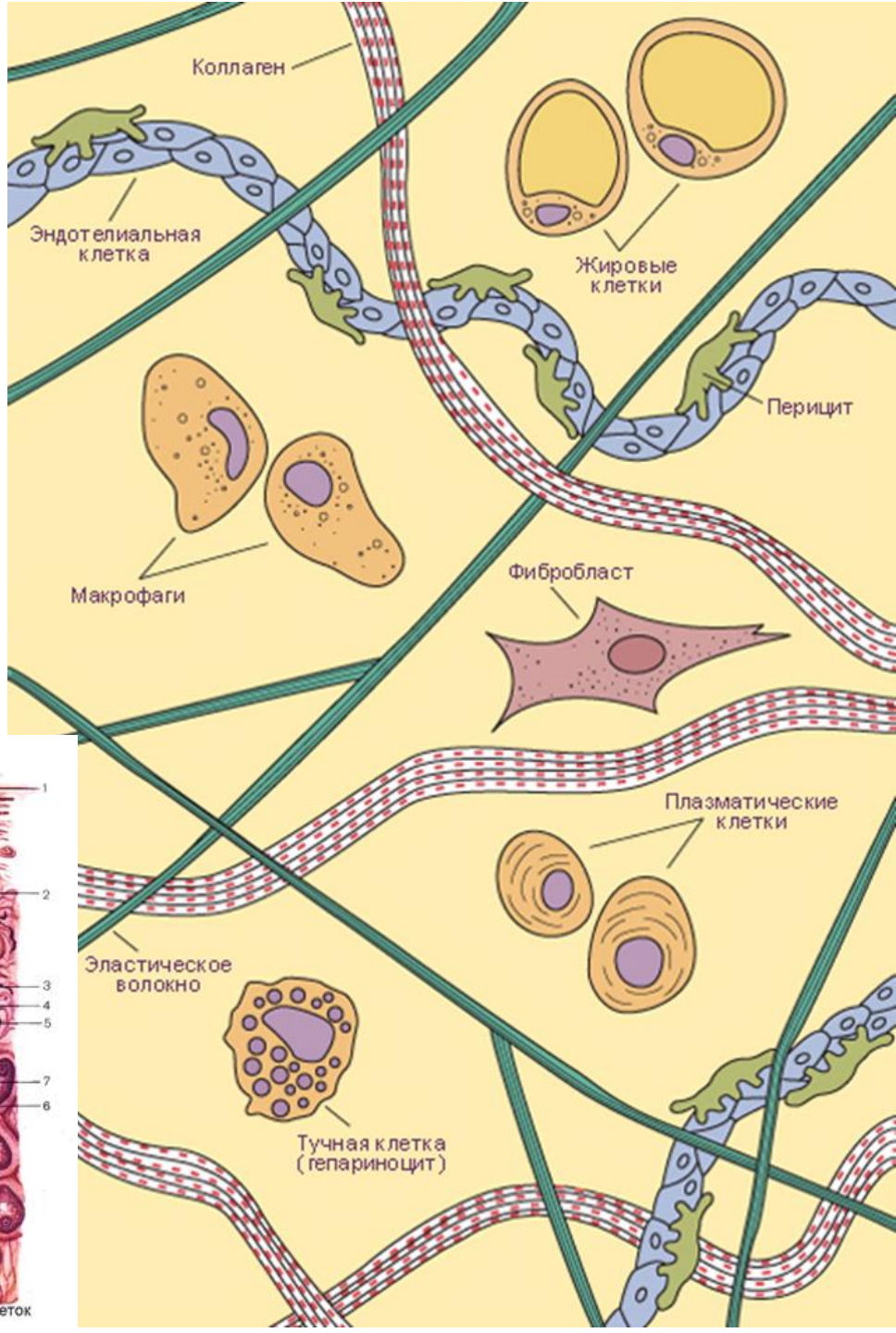

Мышечные ткани. Обладают свойствами возбудимости, проводимости и сократимости. Различают: поперечно-полосатую скелетную, поперечно-полосатую сердечную, гладкую мышечную ткань.

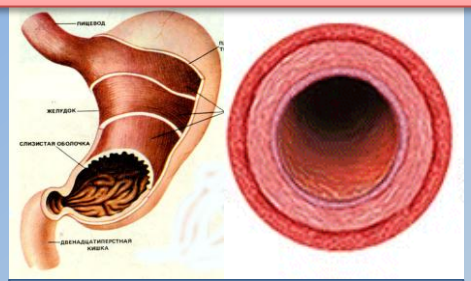

Гладкая – входят в состав стенок кишечника, кровеносных сосудов, дыхательных путей, выделительных и половых органов.

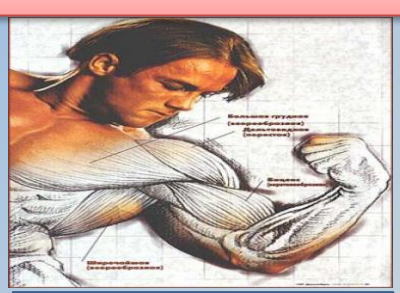

Поперечно-полосатая: скелетная мускулатура, язык, мышцы глотки, гортани, пищевода, диафрагмы.

Сердечная – состоит стенка сердца

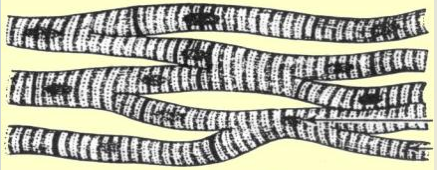

Клетки сердечной мышцы

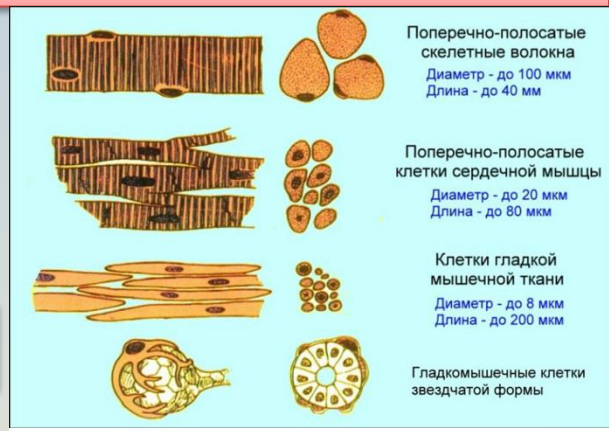

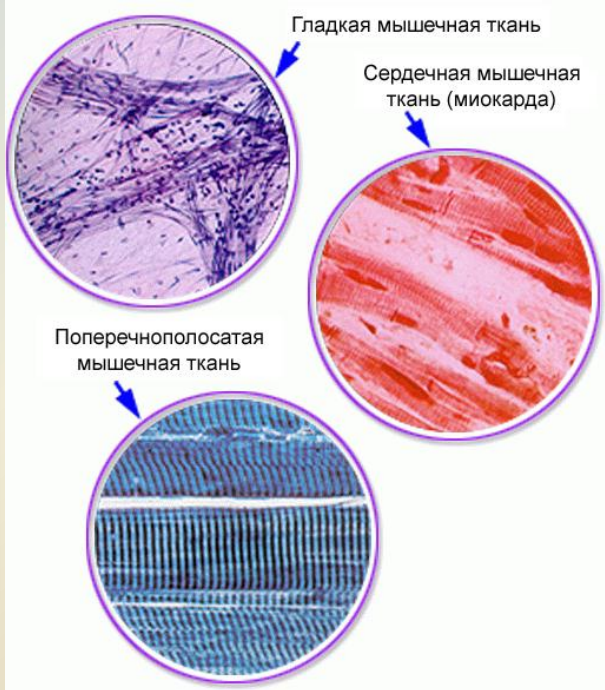

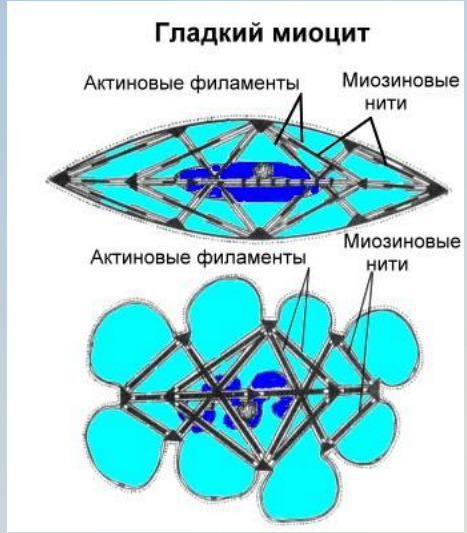

Скелетная мышечная ткань образована *многоядерными волокнами длиной до 4 см*, в цитоплазме находятся миофибриллы, расположенные параллельно волокну. Миофибриллы имеют поперечную исчерченность, образованы миофиламентами — более тонкими актиновыми и более толстыми — миозиновыми.

При сокращения нити актина и миозина скользят друг вдоль друга, для сокращения необходимы ионы кальция и энергия АТФ. Сокращается произвольно.

Сердечная мышечная ткань имеет поперечную исчерченность, но *образована клетками, имеющими одно — два ядра*, соединенных через вставочные диски. Сокращается непроизвольно.

Гладкая мышечная ткань образована отдельными одноядерными мышечными клетками, длина которых до 1000 мкм. ***Миоциты*** окружены сарколеммой, внутри саркоплазма, актиновые и миозиновые нити не формируют миофибрилл. Сокращается непроизвольно.

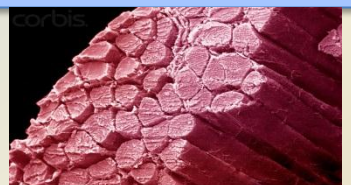

МЫШЦА состоит из клеток (мышечных волокон), наполненных так называемыми миофибриллами, которые состоят из двигательных элементов - саркомеров. Ключевыми компонентами саркомеров являются нити двух белков: актина и миозина. Нити этих белков скользят друг относительно друга, вызывая сокращение или расслабление мышцы.

НЕРВ

МЫШЦА

ПУЧОК МЫШЕЧНЫХ КЛЕТОК

МИОФИБРИЛЛЫ

МЫШЕЧНАЯ КЛЕТКА (ВОЛОКНО)

СОЕДИНИТЕЛЬНАЯ ТКАНЬ

ЯДРА

МЕМБРАНА МЫШЕЧНОЙ КЛЕТКИ

ВОЛОКНА АКТИНА И МИОЗИНА

САРКОМЕР

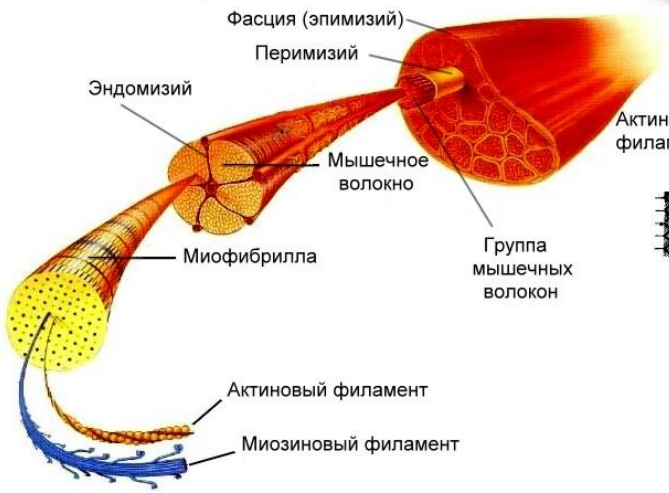

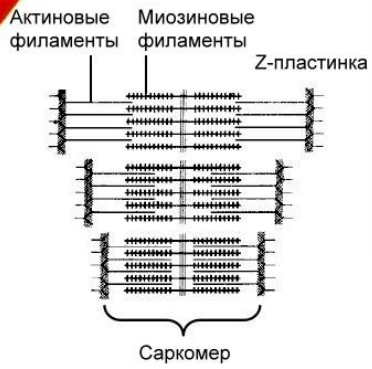

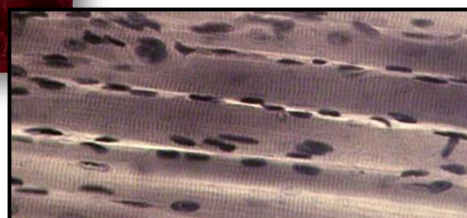

Нервная ткань. Имеет эктодермальное происхождение и представлена нервными клетками — нейронами и нейроглией. ***Важнейшие свойства*** — возбудимость и проводимость. Нейроны состоят из тела и отростков — длинного, по которому возбуждение идет от тела клетки — ***аксона*** **и** ***дендритов***, по которым возбуждение идет к телу клетки.

Функции: Обеспечение согласованной деятельности разных систем органов, обеспечение связи организма с внешней средой, приспособление обмена веществ к изменяющимся условиям

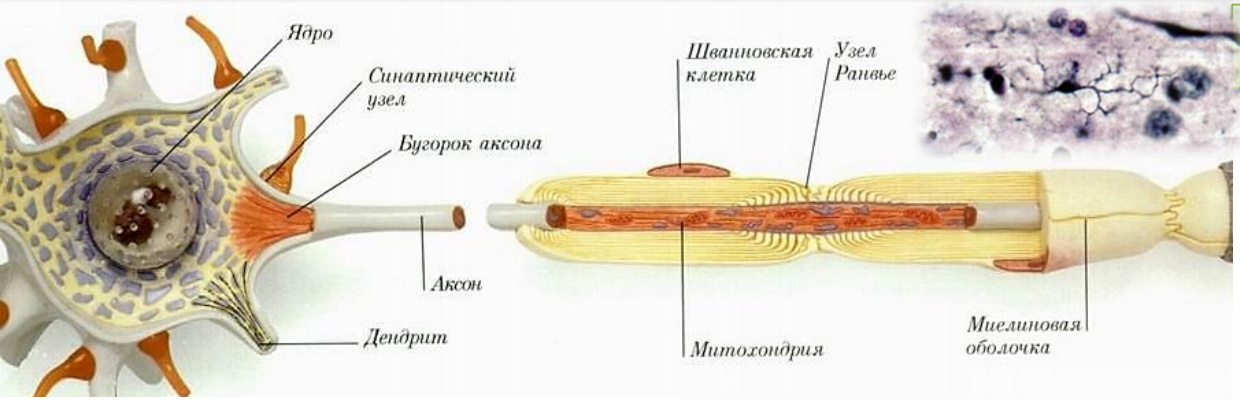

Морфологически нейроны делятся на **униполярные, биполярные, псевдоуниполярные, мультиполярные.**

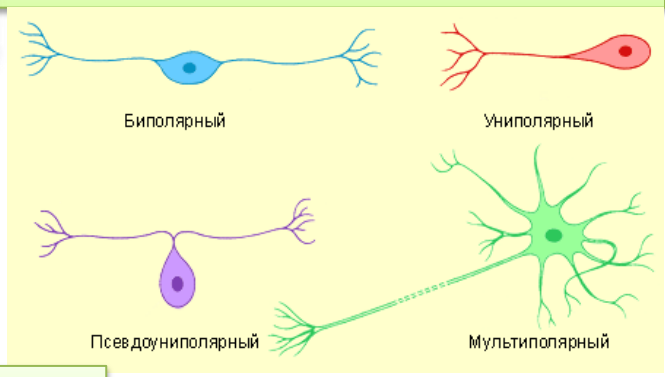

Чувствительный нейрон

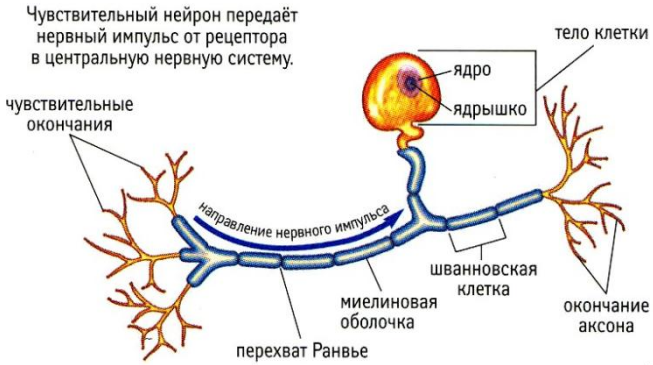

Функционально нейроны делятся на **чувствительные (афферентные), двигательные (эфферентные), между ними могут быть вставочные нейроны (ассоциативные).**

Двигательный нейрон

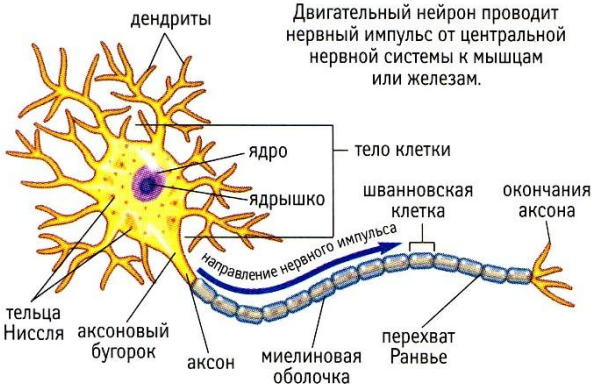

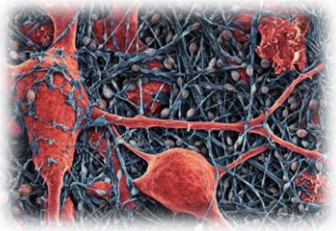

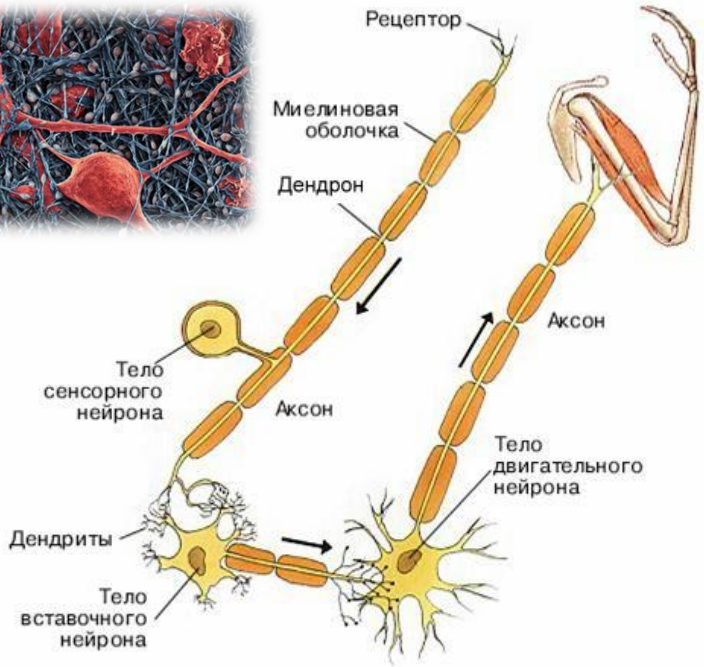

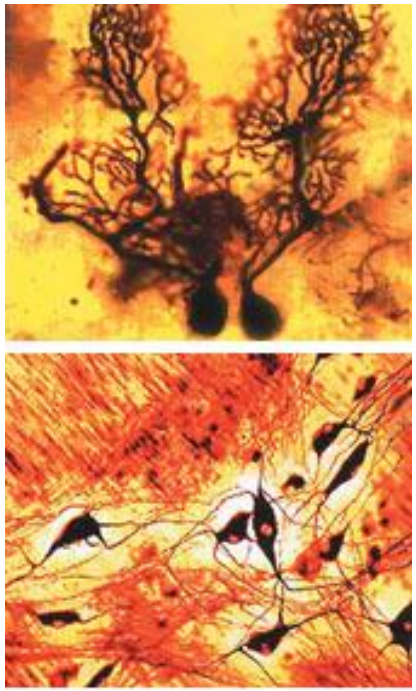

Нервные клетки в головном мозге (вверху) и в нервном узле брюшной полости(внизу)

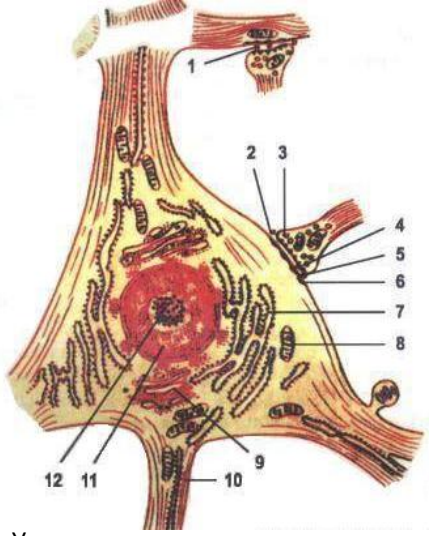

Рис. Ультрамикроскопические строение нервной клетки.

1 - Аксой-дендритных синапс;
2 - Аксой-соматический синапс;
3 - пресинаптические пузырьки;
4 - пресинаптические мембрана;
5 - синаптическая щель;
6 - постсинаптические мембрана;
7 - эндоплазматической сети;
8 - митохондрия;
9 - комплекс Гольджи (пластинчатый комплекс);
10 - нейрофибрилы;
11 - ядро;
12 - ядрышко.

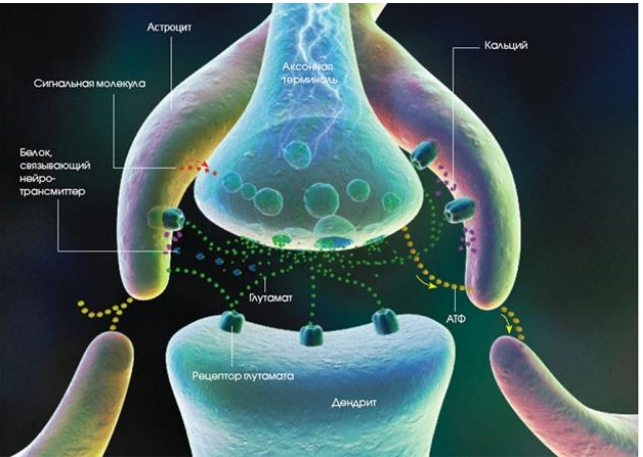

Рис. 29. *Схема выброса медиатора и процессов, происходящих в гипотетическом центральном синапсе.*

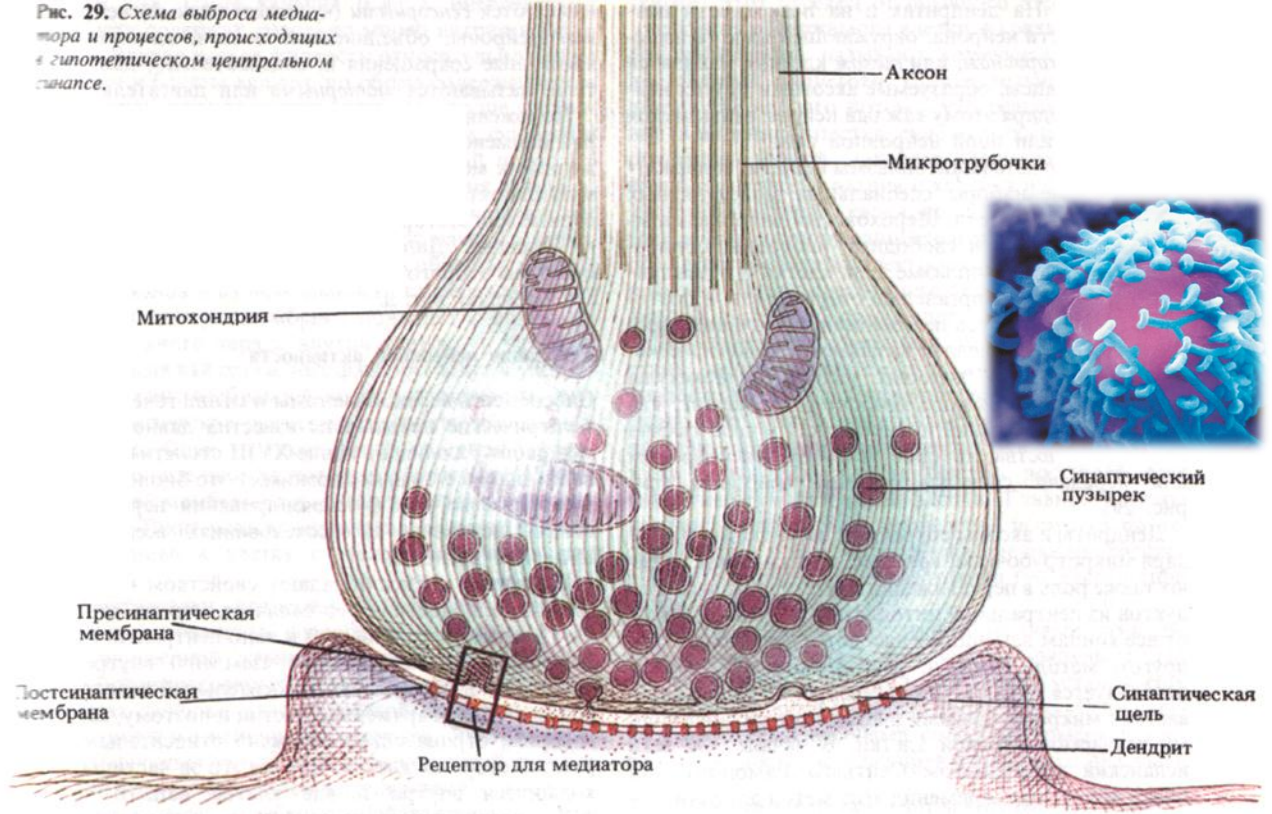

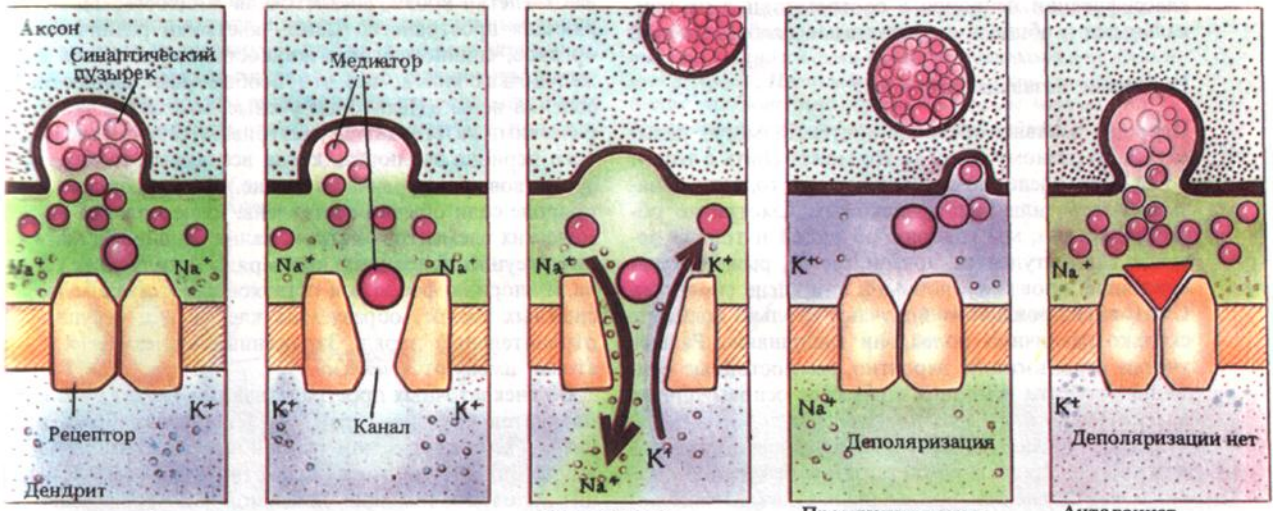

Синаптический пузырек высвобождает медиатор

Медиатор взаимодействует с рецептором. Канал открывается

Перемещение ионов Na^+ и K^+

Пресинаптическое окончание поглощает медиатор обратно

Антагонист блокирует рецептор

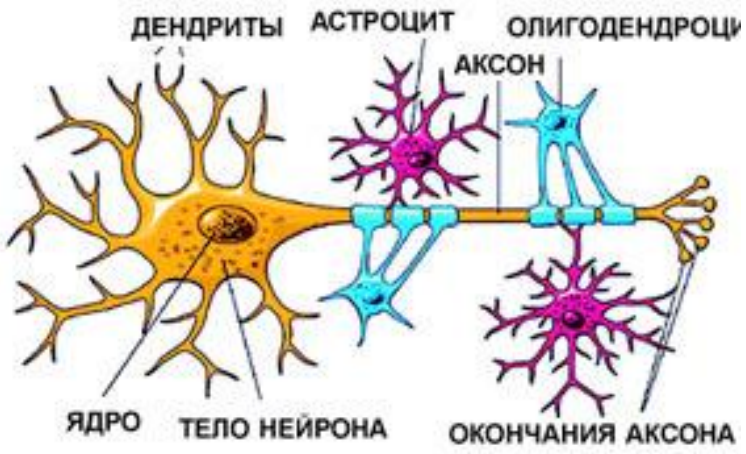

Понятие „глии“ включает все клетки нервной ткани, не являющиеся нейронами. Основные глиальные клетки — астроциты, олигодендроциты. Функция астроцитов — формирование гематоэнцефалического барьера, то есть барьера между мозгом и кровеносными сосудами. Отростки астроцитов как бы оплетают мелкие кровеносные сосуды — капилляры, не позволяя высокомолекулярным соединениям и микроорганизмам проникать из крови в мозг. Основная функция олигодендроцитов — синтез миелина, служащего изолятором аксонов, по которым идёт электрический нервный импульс.

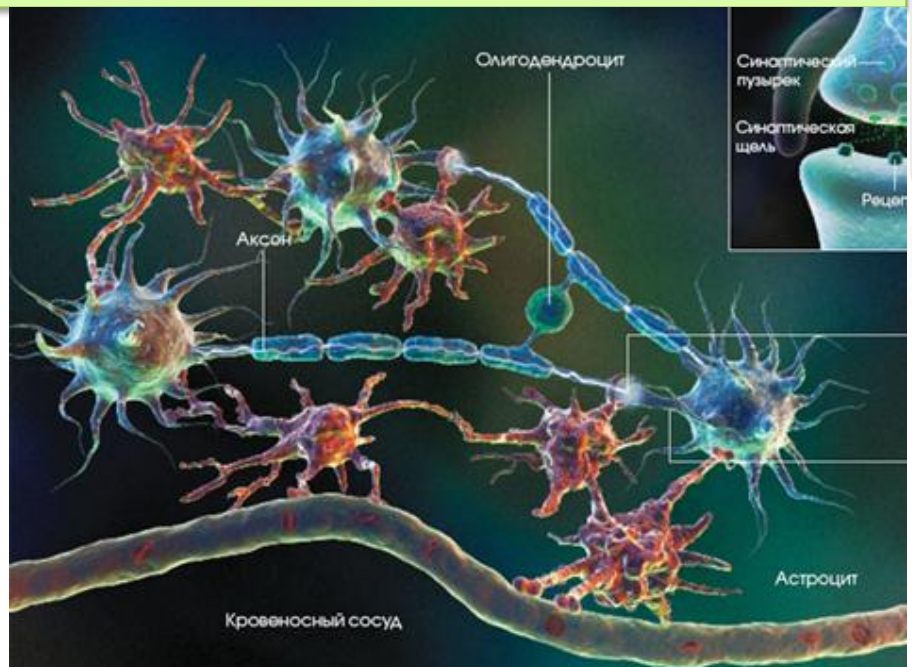

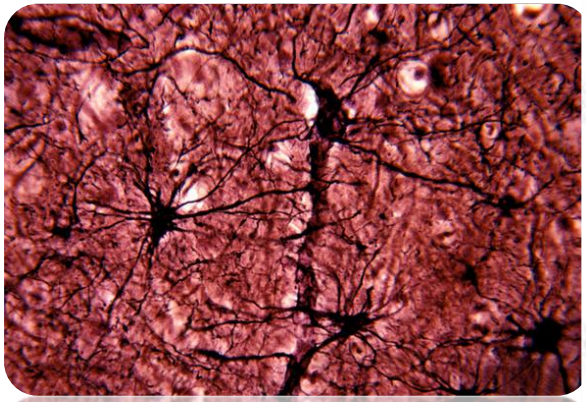

Астроциты — одни из самых многочисленных глиальных клеток, опекающих нейроны.

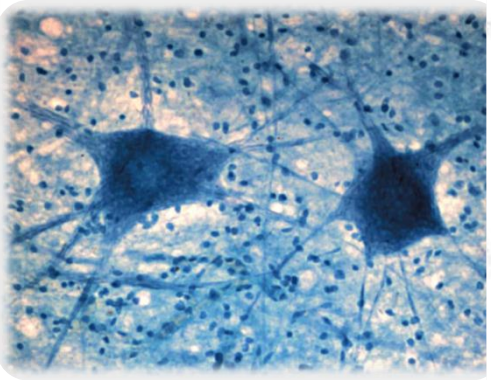

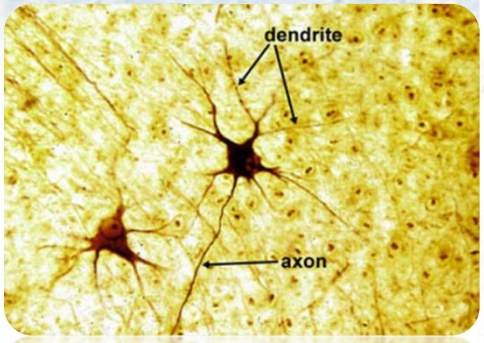

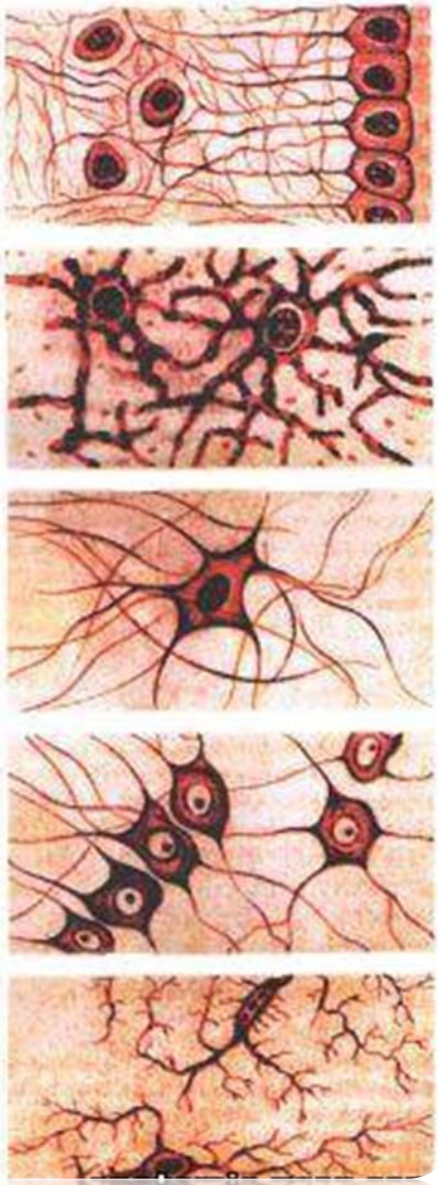

Рис. Нейроглии А - епендимоциты; Б - протоплазматични астроциты; В - волокнистые астроциты; Г - олигодендроциты; Д - микроглии.